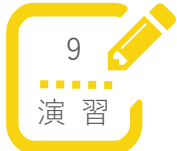



全日病 S-QUE 看護師特定行為研修

胸腔ドレーン管理関連

区分別科目



(A) 低圧胸腔内持続吸引器の吸引圧の設定及びその変更

低圧胸腔内持続吸引器の吸引圧の設定及びその変更方法（ペーパーペイシエント）

岸和田徳洲会病院救命救急センター

鈴木 慧太郎 氏

演習：低圧胸腔内持続吸引器の吸引圧の設定及びその変更方法

岸和田徳洲会病院
救命救急センター 鈴木慧太郎

本日の内容

- 手順書の解説
- 低圧胸腔内持続吸引器の設定変更にあたり、評価すべき内容の確認
- 評価内容に沿って、実際の手順を確認し、演習形式で学習する
- 周辺知識の確認

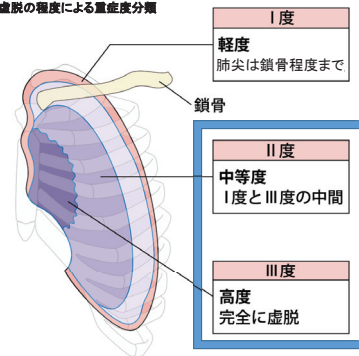
手順書による指示

【当該手順書に係る特定行為の対象となる患者】

1. II°以上の気胸で胸腔ドレーンが留置されている
2. 胸部術後で胸腔ドレーンが留置されている
3. 慢性胸水で胸腔ドレーンが留置されている

気胸の重症度

虚脱の程度による重症度分類



II度以上が胸腔ドレーン適応!

単純に鎖骨との位置関係だけで分類することが困難な場合も多い!

手順書による指示

看護師が実施する特定行為で収まるような状態かどうか??

収まる⇒患者安定

収まらない
⇒患者不安定

特定行為として吸引圧の設定変更を行う

Dr. Call

手順書

【看護師に診療の補助を行わせる患者の病状の範囲】

- 意識状態の変化なし
- バイタルサインの変化なし
- SpO₂ ≥ 92%
- ドレーンの状態に変化なし

1つでも当てはまれば直ちに指導医に報告し、指示に従う(状態が悪いということ、特定行為範囲外)
1つも当てはまらなければ、低圧胸腔内持続吸引器の吸引圧の設定及び設定の変更

【特定行為を行うときに確認すべき事項】

- 意識状態の変化
- バイタルサインの変化
- SpO₂≦91%
- ドレーンの状態の変化



どれか一項目でもあれば、下記の確認をして担当医に連絡

- 出血
- 皮下気腫の増大
- 性状の変化(膿瘍, 白濁など)

症例1 20歳代男性

主訴:胸痛

現病歴:

胸痛で受診。

レントゲンで右の高度肺虚脱を指摘され、気胸の診断で胸腔ドレーン挿入を実施され、入院。

ドレーンにはチェストドレーンバッグが接続されているが、Water sealの状態である。

Thinking time

胸腔ドレーン挿入後の症例を提示しました。

胸腔内持続吸引器の設定について以下の項目について検討してください。

- ・特定行為を行う病状範囲の確認
- ・特定行為の実施にあたり確認する事項

症例1 20歳代男性

【入院時現症】

血圧:123/67mmHg、脈拍:69回/分

体温:36.1°C、SpO₂:97%(室内気)、呼吸:18回/分

意識:GCS 4-5-6

チューブ:閉塞、折れ曲がりなし

挿入部:出血なし、皮下気腫は若干のみ

排液:入院時点ではない

Thinking time

特定行為内容について検討して下さい。

症例2 70歳代男性

現病歴:

自転車走行中の交通事故により搬送。

外傷性の左血気胸により胸腔ドレナージを実施され、緊急入院となっている患者。

申し送り内容:

当日で入院3日目の経過。

日勤帯の所見として、ドレーンからの排液は淡血性、およそ10ml/h程度の排液が認められており、少量のエアリークが続いていた。

現在:10cmH₂Oの持続陰圧吸引を行っている。

SpO₂は3L/minで97%前後で推移しており、意識は清明、その他バイタルは問題なし。

症例2 70歳代男性

夜間に呼吸困難でナースコール

【訪室時現症】

血圧: 149/96mmHg、脈拍: 91回/分

体温: 37.1°C、SpO₂: 96%(3L/min)、呼吸: 24回/分

意識: GCS 4-5-6

左呼吸音は減弱、皮下気腫の増大なし

ドレーンからのエアリークは消失しており、呼吸性変動も消失している

Thinking time

入院時の状態について提示しました。

- ・考えられる病態について教えてください
- ・対処について教えてください

チューブの閉塞

チューブが閉塞すると…

エアリーク



消失

呼吸性変動

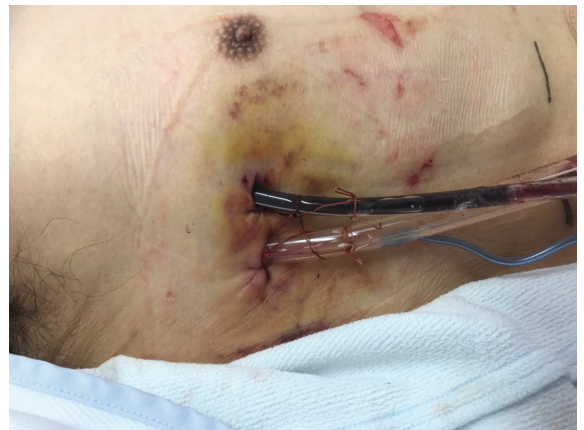

消失

チューブの折れ曲がりはすぐに確認かつ改善可能!

真の閉塞ならばドレーン再挿入

症例2 70歳代男性



Thinking time

- ・ドレーンの所見から、とるべき対応について検討してください